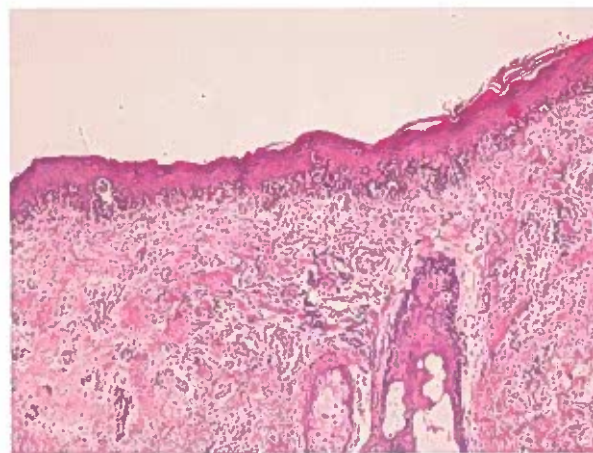
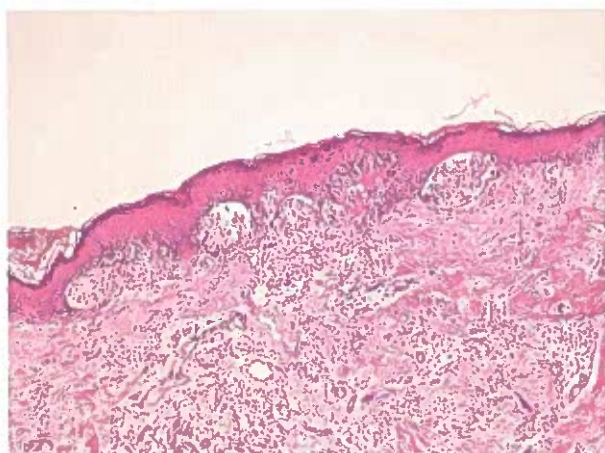
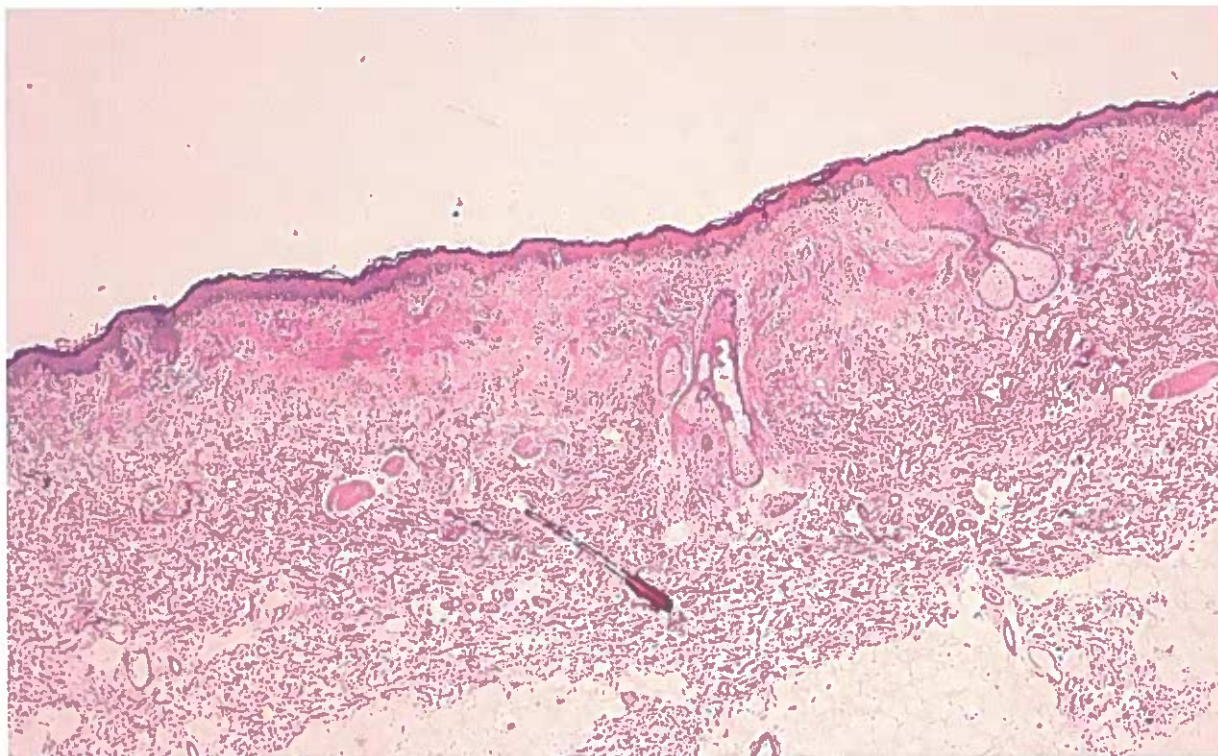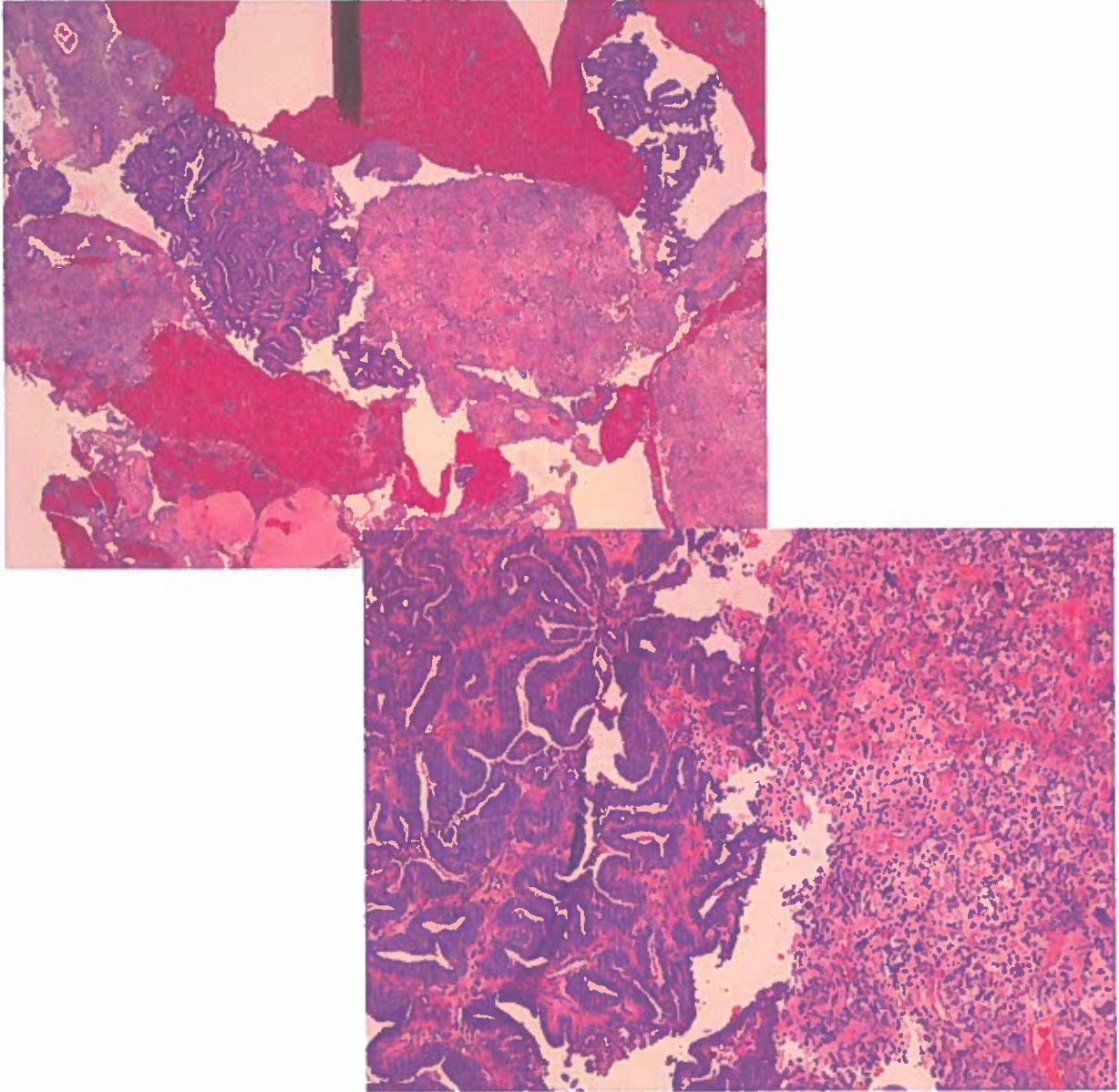
Prova Pratica n° 1

Uomo di 58 anni. Escissione di lesione cutanea pigmentata del braccio sinistro delle dimensioni di 11x8 presente da tempo non precisato.

PROVA ESTRATTA 28/03/2024

Alessandra Ali

Concorso pubblico, per titoli ed esami, per l'assunzione, a tempo indeterminato, di n. 1 dirigente medico, Area della Medicina Diagnostica e dei Servizi - Disciplina: Anatomia Patologica



Prova Pratica n° 3

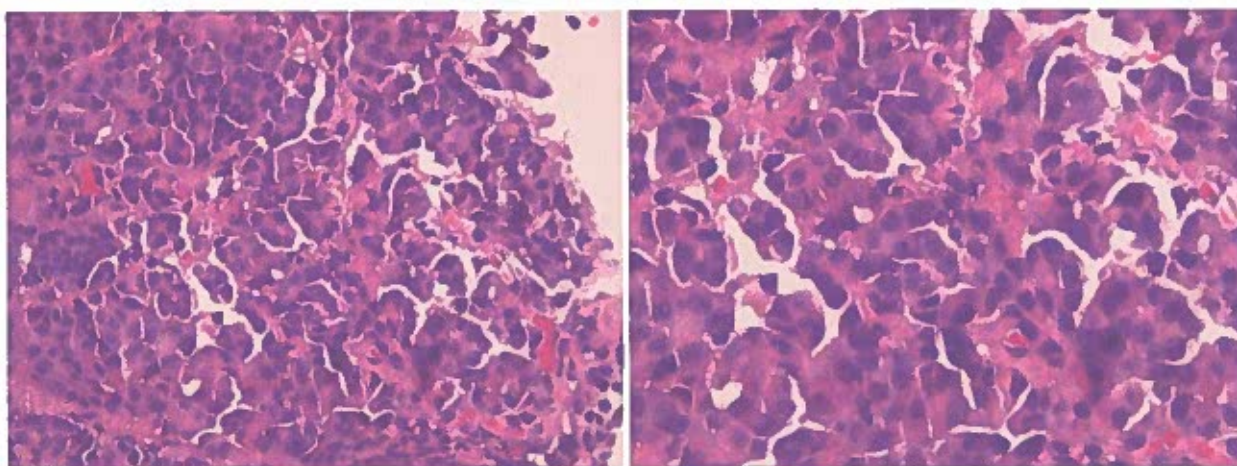
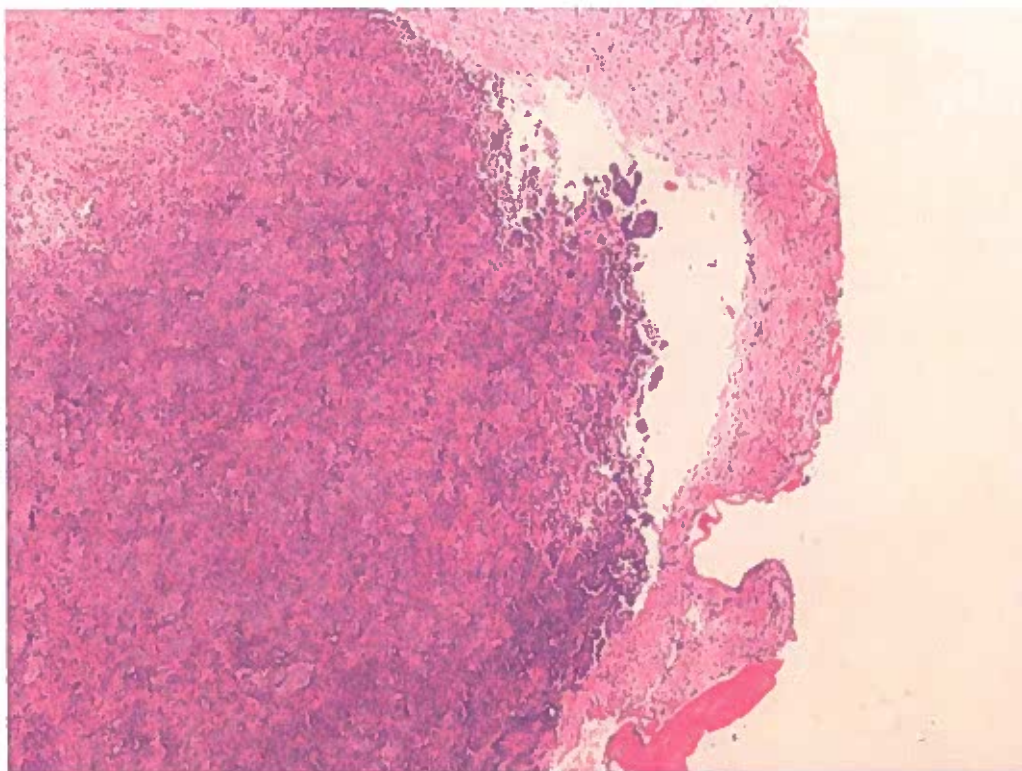
Donna di 73 anni. Metrorragie della postmenopausa. Biopsie del corpo uterino con tecnica VABRA (Vacuum Aspiration Biopsy Random Assay)

PROVA NON ESTRATTA

28/03/2024

Messza Geli

Concorso pubblico, per titoli ed esami, per l'assunzione, a tempo indeterminato, di n. 1 dirigente medico, Area della Medicina Diagnostica e dei Servizi - Disciplina: Anatomia Patologica



Prova Pratica n° 2

Uomo di 85 anni. Versamento pleurico destro recidivante. Biopsie pleuriche.

PROVA NON ESTRATTA . DATA 28/03/2024

12 cl .